



ネオベール+フィブリン糊による 肝切離面の被覆で術後出血と 胆汁漏の発生を抑制できる可能性

九州大学大学院 消化器・総合外科 吉住 朋晴 先生

九州大学大学院 消化器・総合外科は肝がん切除術・生体肝移植を含めてもっとも多くの肝切除を行っている施設のひとつです。肝がん切除術と生体肝移植の両方に携わる吉住朋晴先生に、肝切除における術後出血・胆汁漏対策、また、ネオベールとフィブリン糊で切離面を被覆することの有用性とコツについて聞きました。

独自の基準で生体肝移植の適応を拡大

生体肝移植の世界的な傾向として、ウイルス性肝炎治療の発展に伴ってC型肝炎・B型肝炎による肝硬変例が減少した半面、アルコール性肝炎と非アルコール性脂肪肝炎 (NASH) による肝硬変例が増加しています。年間50~60例の生体肝移植を行っている当院のレシピエントも、アルコール性肝炎およびNASHを原疾患とするものが40%を占めています。

当院では、世界的に用いられている肝移植基準(ミラノ基準: 腫瘍径3cmまでなら3個以内、5cmまでなら1個のみ)を超えた肝がん患者であっても、九州大学基準(腫瘍径5cm以上かつ術前腫瘍マーカーPIVKA-IIが300mAU/mLの患者を除外)に照らして範囲を広げ、より積極的に移植手術を行っています。ドナーにもリスクがある生体肝移植を行う以上は一定程度以上の成績を出すことが求められており、当院の2018年末までの肝細胞がん累計240例に対する生体肝移植の1年生存率92.5%・5年生存率81.3%は全国平均より高く、今後はさらに高めていきたいと考えています。

出血しやすい肝の切除における注意と工夫

肝臓は非常に出血しやすい臓器です。当院では肝がん・生体肝ドナー手術を含めて年間160例と全国的に見ても多くの肝切除術を行っており、現在は肝がん手術の60%が腹腔鏡下手術です。そして、手術デバイスの出血対策も進歩しています。かつての電気メスは高温のあまり組織が炭化して出血することがあったのですが、温度を上げすぎないソフト凝固機能を備えたデバイスの登場によって、血管近傍の組織も安全に切離できるようになりました。

一方、開腹手術と違って腹腔鏡下手術では出血してもとっさに血管を押さえられません。経験を重ねていくなかで、血流が多く出血をきたしやすい肝の切除では、開腹・腹腔鏡下ともに麻酔管理(血流管理)が重要であることがわかってきました。肝静脈血は下大静脈を経てすぐに心臓に返血されることで、心臓の血液量が適切に管理されなければ肝静脈の血流量が増えて出血しやすくなります。したがって中心静脈圧を下げる必要があります。

換気量が多ければ出血しやすくなります。たとえば体重50kgの患者さんの1回換気量は通常500~600mLですが、換気回数を増やすことで1回換気量を減らすよう麻酔科医に依頼しています。

抗凝固療法をどうしても中止できない患者では細心の注意を払っています。もっとも緊張するのは生体肝移植におけるドナー肝の採取です。がん摘出術では出血に対して焼灼を多用しますが、ドナー肝切除では切離ラインのずれや過度な焼灼などは許されず、また、出血しても流入血管を縛るわけにもいきません。ドナー肝切除術の愛護的な手技を経験・見学することで、焼灼以外の止血方法を考慮するなどの工夫につながります。一段レベルアップしたがん摘出術の可能性が広がり、肝切除に携わる術者としては両方に携われることが理想と考えています。

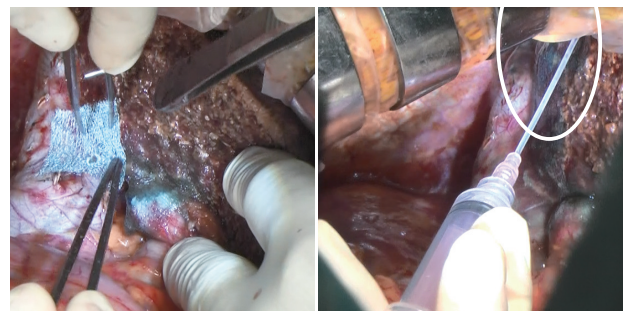

図1 ドナー肝切除におけるネオベールの使用

開腹手術ではフィブリン糊のフィブリノゲン液(A液)を組織に擦り込み、ネオベールシート(NV-M-015G)を8等分して(1片2.5cm×2.5cm)指も使って貼付し(左)、トロンピン液(B液)を塗布する(右)。

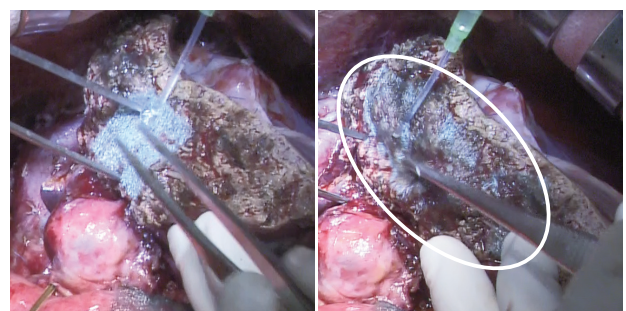


図2 レシピエント肝切除におけるネオベールの使用

使用方法は図1と同様。

ネオベール+フィブリン糊を20年近く使用

2000年頃から肝切除後の処置にポリグリコール酸シート (PGAシート、ネオベール) を使ってきました。それ以前はフィブリン糊だけを使用していましたが、量また滞留性の観点から使用法が難しかったところにネオベールを紹介され、フィブリン糊と併せて使うようになりました。フィブリン糊の効果に加え、ネオベールの組織補強材としての効果によって、止血や胆汁漏予防につながっていると考えています (図1～図4)。

開腹手術ではネオベールシート (NV-M-015G) を8等分して (1片2.5cm×2.5cm) 指を使って貼っていきます。フィブリン糊のフィブリノゲン液 (A液) を組織に擦り込み、次に裁断したネオベールを貼付、そしてトロンビン液 (B液) を塗布しています (図1, 図2, 図4)。腹腔鏡下手術ではあまり小さく切るとうまく貼れないため、2等分したネオベール (1片5cm×5cm) を貼付してからフィブリン糊のA液B液を噴霧しています (図3)。ネオベール自体に伸縮性あるいは柔軟性があり、フラットな切離面はもちろんのこと、掘ったりして凹凸のある創面にも密着して貼付することが可能です。一方、脾臓摘出術では脾臓をわずかに損傷してしまうことがあり、脾液漏を予防するために、小さく切ったネオベールで補強しています。このときはフィブリノゲン液に浸したネオベールを貼り、その上からトロンビン液を噴霧しています。現在、この手技を腹腔鏡下肝切除術で応用することを検討しています。

開腹手術か腹腔鏡下手術かの選択は腫瘍の局在、位置によります。腹腔鏡下手術は組織を真っ直ぐに切る場合にやりやすく、複雑に掘らなければならないような場合には難しいと思います。具体的には外側区域、また、葉手術で右葉と左葉に切れる場合などでは腹腔鏡下手術は有用です。

ネオベール以外には、開腹手術で肝被膜が裂けたり出血した際の一時的な処置としてタコシール (シート状生物学的組織接着・閉鎖剤 製造販売元 CSL ベーリング) を使っています。この場合も最終的にはネオベール+フィブリン糊で補強して手術を終了しています。

ネオベールが出血予防・胆汁漏予防に貢献している可能性

ネオベールを使用した2017年1月～2019年6月 (30ヵ月) における術後出血は開腹159例中5例 (3.1%) / 鏡視下136例中2例 (1.5%) に抑えられています (表)。出血例についても開腹して再手術した例はほとんどありません。手術手技が向上したこともありますが、ネオベールも寄与していると考えています。ネオベールを使っていなかった頃は術後に血圧が上昇すると出血をきたした例もありましたが、現在はありません。

ネオベールによる感染はないと考えており、免疫機能を抑えている肝移植レシピエントについてもほぼ全例に使用しています。実際、これまでにネオベールを原因とした膿瘍を認めたことはありません。また、再発肝がんで再開腹した例を見ると、初回手術の縫合糸が残っているなかでネオベールはきれいに消えており、一定時間後に完全に吸収されることがうかがえます。

ネオベールによる感染はないと考えており、免疫機能を抑えている肝移植レシピエントについてもほぼ全例に使用しています。実際、これまでにネオベールを原因とした膿瘍を認めたことはありません。また、再発肝がんで再開腹した例を見ると、初回手術の縫合糸が残っているなかでネオベールはきれいに消えており、一定時間後に完全に吸収されることがうかがえます。

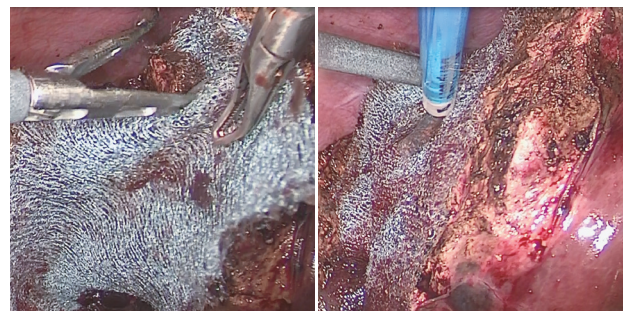


図3 腹腔鏡下肝切除におけるネオベールの使用

腹腔鏡下手術では、2等分したネオベール (1片5cm×5cm) を貼付 (左)、フィブリン糊のA液B液を塗布する (右)。

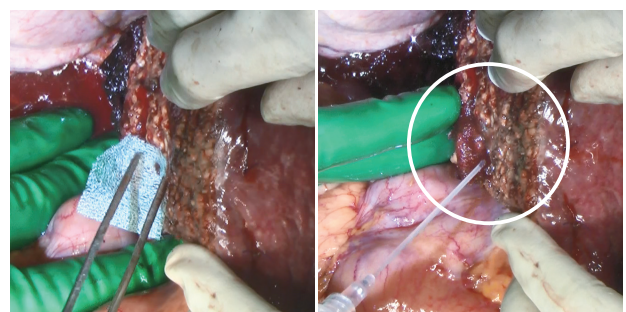


図4 開腹手術 (肝硬変例) におけるネオベールの使用

フラットな切離面はもちろんのこと、凹凸のある創面にも密着して貼付できる。

表 ネオベール使用時期 (2017年1月～2019年6月 (30ヵ月)) における術後出血と胆汁漏の発生率

	開腹	鏡視下
術後出血	159例中5例 (3.1%)	136例中2例 (1.5%)
胆汁漏	159例中8例 (5.0%)	136例中2例 (1.5%)