



# ハンドリングのよいネオベールだから可能に 確実な肺瘻閉鎖を目指す プレジェット付縫合

山口大学 大学院医学系研究科 器官病態外科学講座 上田 和弘 先生

原発性肺癌での肺葉切除術における術後呼吸生理機能の回復と術後在院日数減少のためには、残存肺からの肺瘻(エアリーク)の制御が重要です。そこで今回、肺瘻閉鎖術として、ネオベールシートタイプ03Gをプレジェット(パッチ)として使用し、肺瘻の確実な閉鎖を目指す山口大学の上田和弘先生に、肺瘻閉鎖術について伺いました。

## 水封試験時に適した肺瘻閉鎖術を選択

解剖学的肺葉切除術後は、全症例で術中水封試験を行い、肺瘻の有無を確認、肺瘻の大きさに合わせた肺瘻閉鎖術を実施します(表)。その後、仮閉胸試験で肺瘻がすべて閉鎖されたことを確認し、閉創するという流れです<sup>1)</sup>。

当院では、基本的に、吸収性ポリグリコール酸フェルト「ネオベール(シートタイプ)」の貼付とネオベールを用いたプレジェット付縫合をフィブリン接着剤と組み合わせて行います。

## 中等度までの肺瘻にはネオベール015Gを貼付

水封試験時のバブルが中等度までの症例は、ネオベール015Gとフィブリン接着剤の併用で対応しています。

ネオベール015Gは、術前に100mmX100mmのものを16等分(25mm角)に切り分けておき、胸膜欠損部位にフィブリン接着剤A液を擦り込んだのち、A液をしみこませたネオベール015Gの小片を貼り付け、B液を噴霧します。この場合、縫合は不要です。

## 大きな肺瘻の閉鎖が可能なプレジェット付縫合

水封試験で大きなバブルが生じている症例や高度肺気腫(CT画像で-910HU以下の気腫化領域が肺全体の35%以上を占める)が認められる症例では高頻度に遷延性肺瘻を発生することが明らかになったことから<sup>2)</sup>、水封試験時のバブルの大きさに関わらず積極的にネオベール03Gを使用したプレジェット付縫合を採用しています(図1)。結紮時の胸膜への影響と、ハンドリングのよさを考慮した結果、当院で使用するプレジェットはネオベール03Gが適していると考えました。

この手技は、ネオベール03Gの小片2枚(10mm×5mmを準備)で胸膜欠損部位を挟み、縫合糸で結紮するというものです。プレジェットをかける流れは、図2の通りです。プレジェットは乾いたまま操作し、結紮後にフィブリン接着剤の塗布を行います。また、高度肺気腫症例などでは、フィブリン接着剤塗布後にネオベール015Gを貼付します。

表 山口大学で採用する肺瘻閉鎖術の基準

水封試験時のバブルの大きさ	採用する肺瘻閉鎖術
小(タラコ粒大)	[範囲が狭い場合] シート状生物学的組織接着・閉鎖剤を貼付 [範囲が広い場合] ネオベール015Gをフィブリン接着剤で貼付
中(イクラ大)	ネオベール015Gをフィブリン接着剤で貼付
大(ウズラの卵大) または CTにて高度肺気腫が認められる場合 (バブルの大きさにかわらず)	ネオベール03Gを使用したプレジェット付縫合とフィブリン接着剤を併用 (必要に応じて、プレジェットの上をネオベール015Gで覆う)

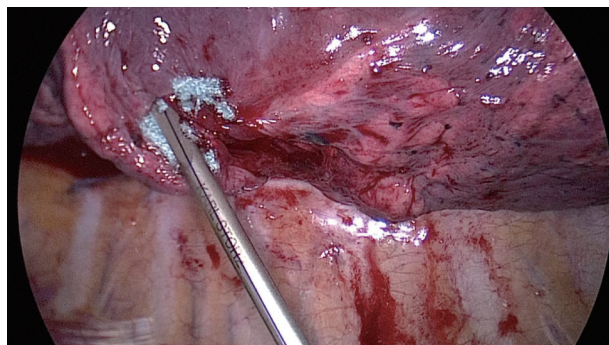
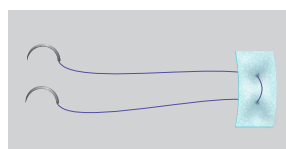
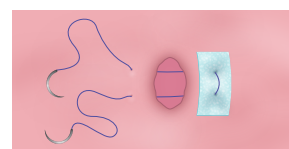


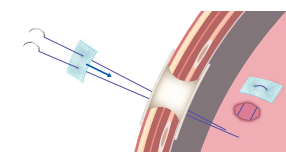
図1 胸膜欠損部位の両側にプレジェットをかける様子



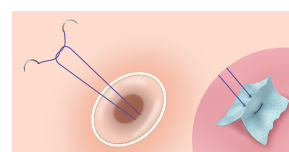
① 体外で縫合糸にプレジェットをかける



② プレジェット付きの縫合糸をトロッカーから体内に入れ、胸膜欠損部位に針をかける



③ 針先をアクセスポートもしくは小開胸から体外に出し、プレジェットを付ける



④ プレジェットを体内に戻し、プレジェットで挟むように胸膜欠損部位を閉鎖し、体外結紮を行う

図2 胸膜欠損部位に対するプレジェットのかけ方

## 10mm以上の胸膜欠損には、単純連続縫合でのプレジェット付縫合を

前述の通り、当院ではプレジェットを10mm×5mmで準備しているため、10mm以上の胸膜欠損では、プレジェット2枚を並べて単純連続縫合し、胸膜欠損を完全に覆うようにしています(図3)。

この方法と前述の2針で結紮する方法を併用することで、プレジェット付縫合はほぼすべてのサイズの胸膜欠損に対応できると考えます。

## 術時間への影響がほぼないプレジェット付縫合

プレジェット付縫合に必要な手技は持針器の操作だけです。縫合になれている方であれば、1カ所にかかる時間は2~3分程度であり、数カ所に行っても、術時間に大きな影響はありません。プレジェット付縫合を採用することで患者さんに対する悪影響はないと考えられることから、遷延性肺瘻を予防するという意味でも、積極的に採用しています。

## プレジェット付縫合の数値的な有用性も確認

当院では、従来「スーチャレス・ニューモスターシス」と称して、縫合なしでネオパールとフィブリン接着剤を用いた肺瘻閉鎖術を行い、良好な術後成績を得ていました<sup>3)</sup>。しかし、高度肺気腫症例などでは術後7日間以上のドレナージを必要とした遷延性肺瘻を呈する症例が5%程度、見受けられました。そこでこの遷延性肺瘻を減じるべく考えたのが、プレジェット付縫合です。

肺瘻は、胸膜の抵抗減弱部位に空気が集まって吹き出すものです。高い圧で空気が吹き出すと、弾性線維が破壊されていて脆弱化していることという、肺瘻閉鎖を困難にする2つの要因が胸膜欠損部位に重なっています。そこで、プレジェット付縫合を行うことで、胸膜の負担となりにくい状況で、しっかりと閉鎖できると考えています。

実際に当院が豚肺を用いてウエットラボで行った実験では、プレジェット付縫合は、縫合のみよりも破裂圧力(修復部位が再度破裂する際にかかる圧力)が高いという結果を得ています(図4)<sup>2)</sup>。

当院では以前、ネオパールとフィブリン接着剤の併用で入院日数が低下したことについて論文発表していますが<sup>1)</sup>、2015年にプレジェット付縫合を採用して以降は、さらに遷延性肺瘻が減じているという印象です。今後も積極的に採用し、エビデンスの構築を目指したいと思います。

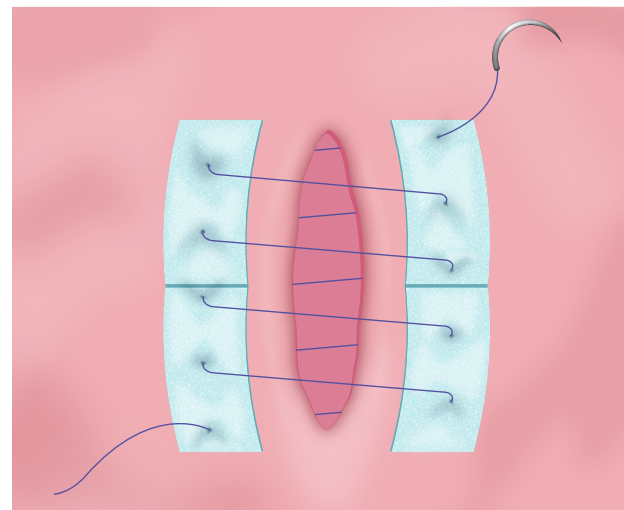


図3 単純連続縫合でのプレジェット付縫合

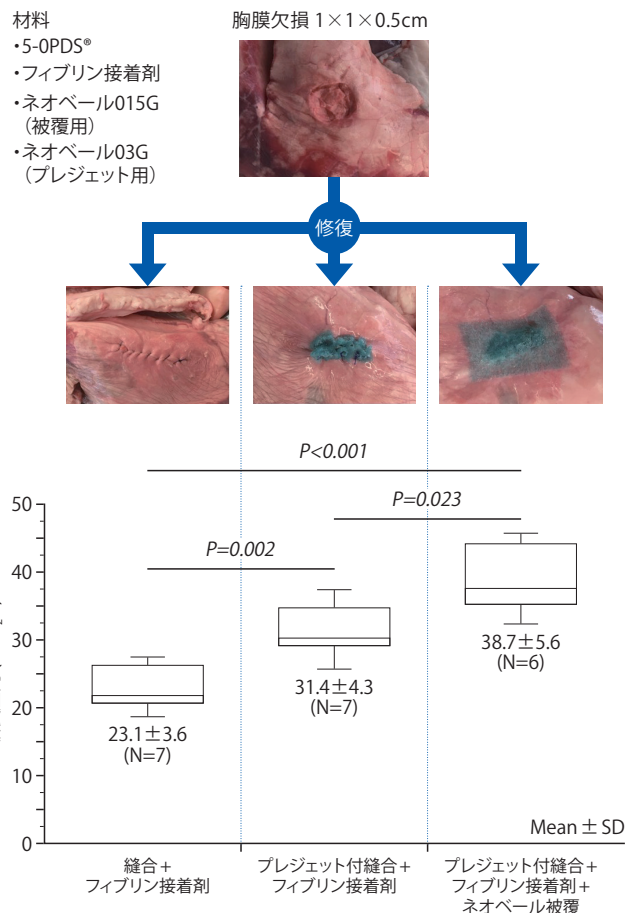


図4 胸膜欠損部閉鎖術による破裂圧力(山口大学調べ)

### 《参考文献》

- 1) Murakami J, Ueda K, et al. Ann Thorac Surg. 2017; 104: 1005-1011.
- 2) Murakami J, Ueda K, et al. Grading Of Emphysema Is Indispensable For Predicting Prolonged Air Leak After Lung Lobectomy. Ann Thorac Surg. 2017 Dec 22.[Epub ahead of print]
- 3) Ueda K, et al. Ann Thorac Surg. 2007; 84: 1858-1861.